

### Результаты исследования.

**Визуализация затруднена. Пневматоз .**

**Печень:** размеры долей (толщина) правая доля 127мм, левая доля 52мм. Контуры чёткие, ровные. Эхогенность паренхимы средняя. Эхоструктура однородная. Диафрагма визуализируется удовлетворительно. Внутривенные желчные протоки не расширены. Периферический сосудистый рисунок не изменен.

**Желчный пузырь**— расположен типично . Форма с перегибом . Размеры 56x24мм . Стенка до 3,0мм . Содержимое анэхогенное с мелкодисперсной взвесью. Общий желчный проток не расширен .

**Поджелудочная железа** расположена типично . Размеры 23x15мм. Визуализация хвоста затруднена из-за пневматоза. Контуры ровные. Эхогенность паренхимы средняя. Эхоструктура однородная. Вирсунгов проток не расширен .

**Селезёнка:** расположена типично, не увеличена. Контуры ровные, чёткие . Эхоструктура паренхимы однородная. Селезёночная вена не расширена .

Свободной жидкости в брюшной полости не обнаружено .

Лимфатические узлы брюшной полости достоверно не определяются .

**ЗАКЛЮЧЕНИЕ:** Эхопризнаки перегиба желчного пузыря, ДЖВП .

**Рекомендовано :** Консультация гастроэнтеролога

Ультразвуковое исследование является дополнительным методом обследования и не является диагнозом. Окончательный диагноз выставляется врачом —клиницистом с учётом клинических и лабораторных данных.

Врач УЗД:  Аракелян Л.Л.



## **ПЕЧЕНЬ**

Расположение: без особенностей в правом подреберье. Контуры: ровные.

Размеры: не увеличены Правая д.КВР – 12,9см. , толщина – 9,4 см.

Левая д.ВР – 9,4 см, толщина – 5,9 см.

Структура паренхимы: однородная

Эхогенность: средняя

Сосудистый рисунок: сохранен

Воротная вена: не расширена - 1,1см

Объемные образования: не выявлены

Внутрипеченочные желчные протоки: не расширены

Холедох: не расширен

## **ЖЕЛЧНЫЙ ПУЗЫРЬ**

Расположение и форма: обычное, сокращен.

Размеры: сокращен - длинник: 5,5 см, поперечник: 1,7 см

Полость: анэхогенное содержимое

Конкременты: на видимых участках не выявлены

Образования: на видимых участках не выявлены

Стенки: сокращен

## **ПОДЖЕЛУДОЧНАЯ ЖЕЛЕЗА**

Расположение: обычные

Контуры: ровные, четкие

Размеры: не увеличены Головка: 2,2 см. Тело: 1,3 см. Хвост: 2,3 см.

Структура паренхимы: однородная

Эхогенность: средняя

Вирсунгов проток: не расшире

Образования: не выявлены

## **СЕЛЕЗЕНКА**

Расположение: обычные

Контуры: ровные, четкие

Размеры: не увеличены: длина 8,6 см; Толщина: 3,1 см

Структура паренхимы: однородная

Эхогенность: не изменена

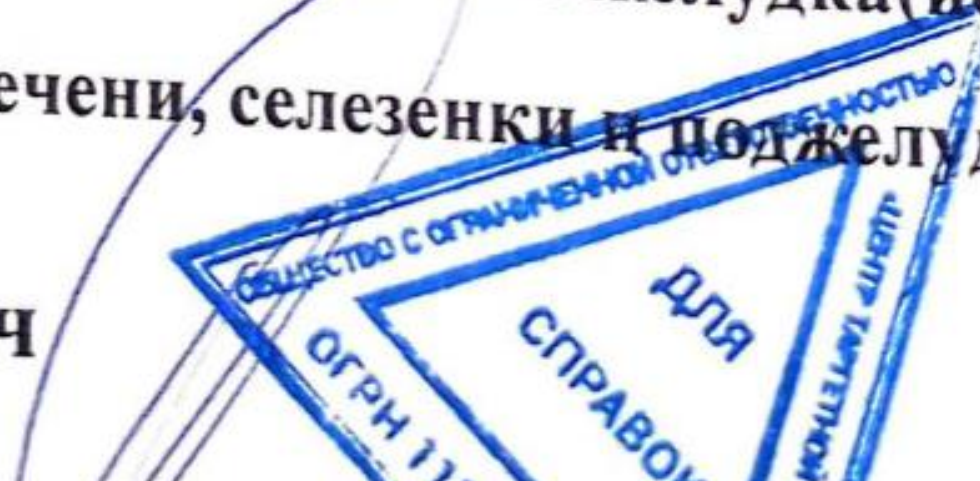
Образования: не выявлены

Селезеночная вена: не расширена — 0,5см.

Дополнительно: визуализация затруднена из-за содержимого желудка(исследование не натощак).

**ЗАКЛЮЧЕНИЕ:** Структурных изменений печени, селезенки и поджелудочной железы не выявлено.

Врач: Соколов Антон Александрович



13.07.2021