

(097) (099) (063)
563---17---17

МЕДИЦИНСКАЯ ЛАБОРАТОРИЯ
МЕДИКОМ

Верхнеднепровск, Ленина 5
(05658) 6---02---63

Фамилия пациента: ЦЕБРО МИХАИЛ МИХАЙЛОВИЧ

Дата сбора:

Номер пациента:

Оператор: АВХ

Отделение:

№ изм.: 639

ID пробы: 1012016

Врач:

Дата рожд.: 09/26/1977

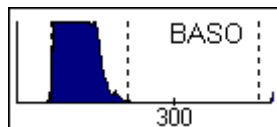
Возр.: 38 г

Пол: М

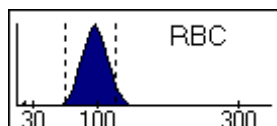
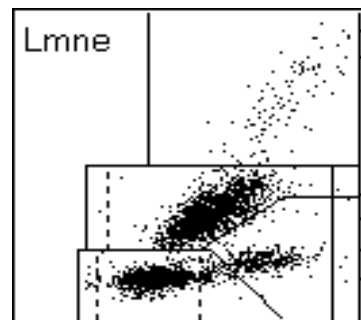
Дата анализа: 01/28/2016 10:17:38 AM

Группа крови: Муж

Коммент.:



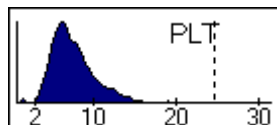
				Диап.			
				3.5	...	9.0	
WBC	4.1	10 ⁹ /l					
	%	#					
NEU	47.8	1.97	Н	40.0	...	70.0	2.00 ... 7.50
LYM	39.5	1.63		10.0	...	40.0	1.00 ... 4.00
MON	9.1	0.37		1.0	...	10.0	0.20 ... 1.00
EOS	3.0	0.12		1.0	...	5.0	0.00 ... 0.50
BAS	0.6	0.02		0.0	...	1.0	0.00 ... 0.20
ALY	2.6	0.11	В	0.0	...	2.5	0.00 ... 0.25
LIC	0.3	0.01		0.0	...	3.0	0.00 ... 0.30



				Диап.			
				4.50	...	6.50	
RBC	4.43	Н	10 ¹² /l				
HGB	143		g/l	130	...	170	
HCT	0.419		l/l	0.400	...	0.540	
MCV	95		fl	80	...	100	
MCH	32.3	в	pg	27.0	...	32.0	
MCHC	342		g/l	320	...	360	
RDW	13.6		%	11.0	...	16.0	
PLT	103	Н	10 ⁹ /l	150	...	500	
MPV	7.9		fl	6.0	...	11.0	
PCT	0.082	Н	10 ⁻² l/l	0.150	...	0.500	
PDW	12.8		%	11.0	...	18.0	

Подозреваемая патология

Лейкоц : Атипичный лимфоцит



Флаги морфологии

Лейкоц : ALY

Трев. анализат.

Микроскоп. исследование

+ ++ +++

Анизоцитоз

☐ ☐ ☐

Гипохромия

☐ ☐ ☐

Полихромазия

☐ ☐ ☐

Пойкилоцитоз

☐ ☐ ☐

Микроцитоз

☐ ☐ ☐

Макроцитоз

☐ ☐ ☐

Склеив. тромбоц.

☐ ☐ ☐

Нейтрофилы

Палочкоядер.

Лимфоциты

Моноциты

Эозинофилы

Базофилы

Метамиелоциты

Миелоциты

Промиелоциты

Бласты

Атипичные

NRBC

Коммент.: