

(097) (099) (063)
563---17---17

МЕДИЦИНСКАЯ ЛАБОРАТОРИЯ
МЕДИКОМ

Верхнеднепровск, Ленина 5
(05658) 6---02---63

Фамилия пациента: ЦЕБРО МИХАИЛ МИХАЙЛОВИЧ

Дата сбора:

Номер пациента:

Оператор: АВХ

Отделение:

№ изм.: 897

ID пробы: 630032016

Врач:

Дата рожд.: 09/26/1977

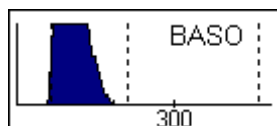
Возр.: 38 г

Пол: М

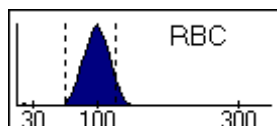
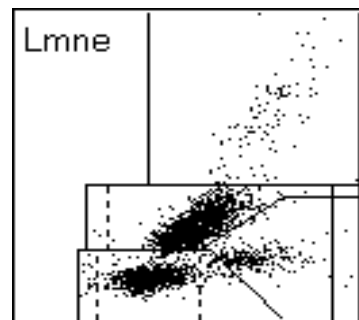
Дата анализа: 03/30/2016 09:29:20 AM

Группа крови: Муж

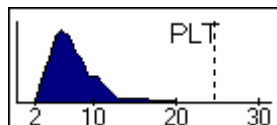
Коммент.:



WBC	4.0	10 ⁹ /l	Диап.	3.5	...	9.0
	%	#				
NEU	56.0	2.23		40.0	...	70.0 2.00 ... 7.50
LYM	33.2	1.32		10.0	...	40.0 1.00 ... 4.00
MON	7.2	0.29		1.0	...	10.0 0.20 ... 1.00
EOS	3.3	0.13		1.0	...	5.0 0.00 ... 0.50
BAS	0.3	0.01		0.0	...	1.0 0.00 ... 0.20
ALY	1.4	0.06		0.0	...	2.5 0.00 ... 0.25
LIC	0.3	0.01		0.0	...	3.0 0.00 ... 0.30



RBC	4.01	Н	10 ¹² /l	Диап.	4.50	...	6.50
HGB	126	Н	g/l		130	...	170
HCT	0.390	Н	l/l		0.400	...	0.540
MCV	97		fl		80	...	100
MCH	31.4		pg		27.0	...	32.0
MCHC	323		g/l		320	...	360
RDW	13.6		%		11.0	...	16.0
PLT	98	Н	10 ⁹ /l	Диап.	150	...	500
MPV	8.1		fl		6.0	...	11.0
PCT	0.079	Н	10 ⁻² l/l		0.150	...	0.500
PDW	14.0		%		11.0	...	18.0



Подозреваемая патология

Тромбо : Тромбопения



Флаги морфологии

Трев. анализат.

Микроскоп. исследование

+ ++ +++

Анизоцитоз

☐ ☐ ☐

Гипохромия

☐ ☐ ☐

Полихромазия

☐ ☐ ☐

Пойкилоцитоз

☐ ☐ ☐

Микроцитоз

☐ ☐ ☐

Макроцитоз

☐ ☐ ☐

Склеив. тромбоц.

☐ ☐ ☐

Нейтрофилы

Палочкоядер.

Лимфоциты

Моноциты

Эозинофилы

Базофилы

Метамиелоциты

Миелоциты

Промиелоциты

Бласты

Атипичные

NRBC

Коммент.: